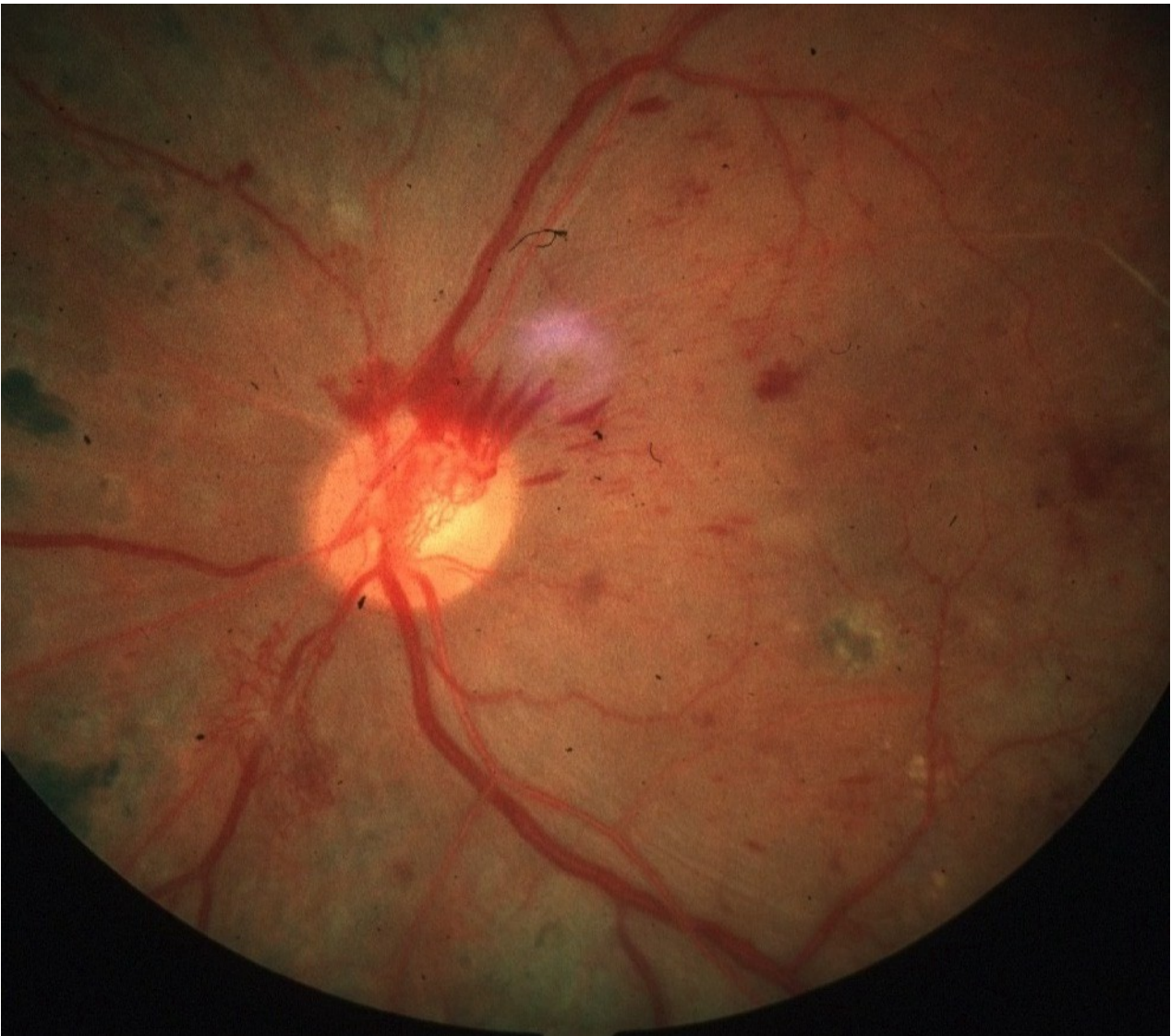


**DOSSIER N°: 2****ENONCE**

Un homme de 65 ans consulte pour une baisse brutale de la vision de l'oeil droit lors d'une quinte de toux en relation avec une bronchite évoluant depuis 3 jours pour laquelle il recevait un traitement par amoxicilline, aspirine et paracétamol. Ce patient a un suivi médical irrégulier. Il avait consulté aux urgences médicales quelques mois auparavant pour une furonculose récidivante. A l'examen, on note un poids de 98 kg pour une taille de 1,72 m, il fume une dizaine de cigarettes par jour. La TA est à 182/102 mmHg.

A l'examen ophtalmologique, l'acuité visuelle de l'oeil droit est inférieure à 1/10, 5/10 à l'oeil gauche. L'examen microscopique à la lampe à fente révèle des opacités cristalliniennes corticales. La pression intra-oculaire est à 15 mmHg aux deux yeux. L'examen du fond d'oeil est impossible à droite. A gauche, on note la présence de plusieurs hémorragies rétiniennes, des exsudats jaunâtres disposés en couronne entourant la macula et des pelotons vasculaires dont un est situé en avant de la papille. Les artères ont un reflet cuivré avec des irrégularités de calibre.

[GRAPHIQUE 005119]



## EPREUVE DE DOSSIERS      partie numéro 1

**DOSSIER N°: 2****QUESTION n°: 1**

Sur les données de l'interrogatoire, résumez en une phrase courte le problème de santé de ce patient.

**QUESTION n°: 2**

Comment qualifiez-vous les anomalies de l'examen ophtalmologique, justifiez votre réponse.

**QUESTION n°: 3**

Quelles sont les pathologies extra-oculaires présentées par le patient et/ou que vous recherchez ? Justifiez votre réponse.

**QUESTION n°: 4**

Quel complément d'examen clinique réalisez-vous ? Quels examens paracliniques extra-oculaires demandez-vous en première intention ?

**QUESTION n°: 5**

Quelle conduite à tenir envisagez-vous sur le plan ophtalmologique, avec quelle chronologie ? Justifiez votre réponse.

**QUESTION n°: 6**

Quelle conduite à tenir envisagez-vous sur le plan général en précisant les modalités?