

Epreuve de Dossiers – partie numéro 2**DOSSIER n°05****ENONCE**

Un garçon de 2 mois et 3 semaines est amené par sa mère aux urgences au début du mois de décembre pour une toux et une gêne respiratoire. Il s'agit d'un enfant issu d'une première grossesse gémellaire, né au terme de 36 semaines avec un poids de naissance de 2,400 kg (son jumeau pesait 2,290 kg). Il a bénéficié du dépistage néonatal habituel. Les premières semaines se sont bien passées sous allaitement maternel exclusif (prise de 800 grammes à l'âge d'un mois par rapport au poids de naissance). Un allaitement mixte a été mis en place au début du deuxième mois, suivi d'un arrêt de l'allaitement maternel il y a quelques jours, en prévision de l'entrée en crèche. L'enfant a reçu la première injection du vaccin hexavalent et du vaccin anti-pneumococcique il y a 3 semaines. Depuis quelques jours, ses parents ont une rhinite. Une rhinorrhée est apparue la veille chez l'enfant. Sa mère le décrit comme apathique, avec une gêne respiratoire et une toux sèche entraînant des difficultés à l'alimentation : il boit moins bien et ne finit pas ses biberons. Il a vomi ses deux derniers biberons au cours d'efforts de toux. Il n'a pas de trouble du transit. A l'examen clinique, il est geignard, la température est à 38°C, le poids est de 3,600 kg, la fréquence respiratoire est à 60/min ; il n'y a pas de cyanose ; la fréquence cardiaque à 190/min au repos. La saturation à l'oxymètre de pouls est à 90%. Il a une détresse respiratoire avec des signes de lutte: balancement thoraco-abdominal, tirage intercostal. A la palpation abdominale le ventre est souple, les orifices herniaires sont libres, le foie déborde de trois travers de doigt sous le rebord costal, il n'y a pas de splénomégalie. A l'auscultation pulmonaire il existe des sibilants bilatéraux et des ronchus. L'auscultation cardiaque, rendue difficile par les bruits respiratoires, trouve des bruits du coeur réguliers, rapides. Plusieurs lésions érythémateuses sont présentes sur le tronc depuis 2 semaines.

QUESTION n°: 1

À partir des données cliniques, quelles sont les 2 causes à évoquer en priorité pour expliquer cette détresse respiratoire ? Justifiez.

QUESTION n°: 2

Comment caractérisez-vous et interprétez-vous la croissance pondérale de cet enfant dans ce contexte ?

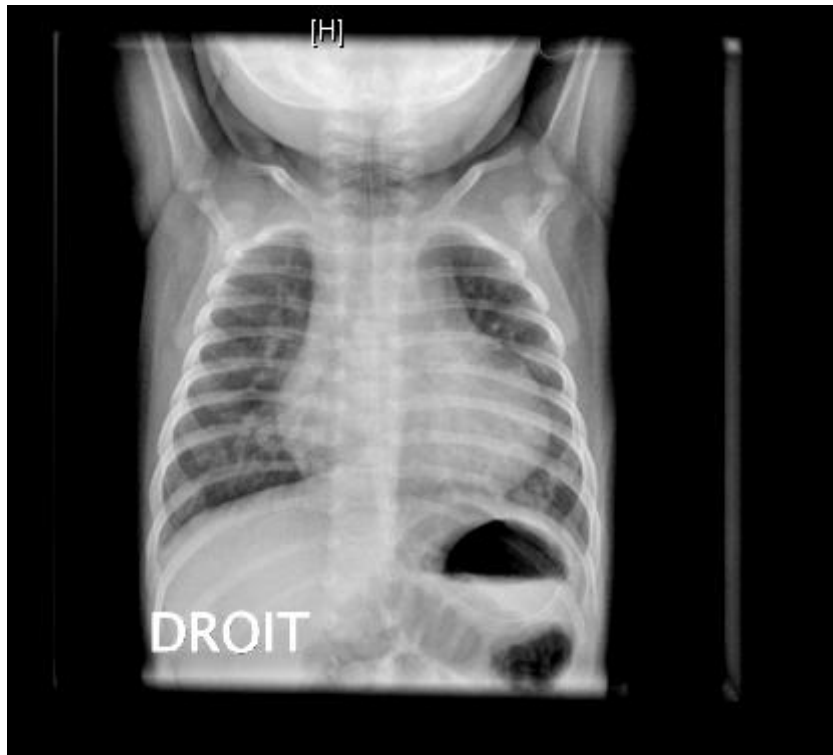
QUESTION n°: 3

Une radiographie de thorax est faite :

Quelles sont les anomalies visibles et quelle interprétation en faites-vous ?

Epreuve de Dossiers – partie numéro 2

DOSSIER n°05 (suite)



QUESTION n°: 4

Pour préciser la cause de la détresse respiratoire, quels éléments cliniques cherchez-vous et quel est l'examen complémentaire indispensable, à demander rapidement ?

QUESTION n°: 5

Un nouvel examen attentif trouve un souffle continu sous-claviculaire gauche. Quelle interprétation en faites-vous dans ce contexte ?

QUESTION n°: 6

Vous revoyez l'enfant à l'âge de 4 mois après correction de l'anomalie responsable de ce souffle. Les selles sont de plus en plus souvent liquides et il existe des régurgitations de plus en plus fréquentes. Le nourrisson est eupnéique, avec une auscultation cardio-pulmonaire normale. Le reste de l'examen est sans particularité. Le poids est de 3,750 kg. Quelle interprétation en faites-vous ?

QUESTION n°: 7

Quelle hypothèse diagnostique jugez-vous alors la plus probable et quelle mesure thérapeutique prenez-vous dans l'immédiat ? Quel est le seul moyen de confirmer définitivement cette hypothèse ?

QUESTION n°: 8

Le programme vaccinal a été interrompu depuis la primo-vaccination à l'âge de 2 mois. Quelles vaccinations proposez-vous dans les 3 mois à venir ?

M-05 2