

DOSSIER N°2**EPREUVE DE DOSSIER****Partie numéro 1****ENONCE**

Un garçon, âgé de 5 mois et demi, est amené par sa mère aux urgences pédiatriques pour somnolence associée à des épisodes de pleurs et de refus alimentaire depuis 2 jours.

La maman précise que son enfant a présenté deux épisodes de révulsion oculaire avec hypotonie au cours des dernières 24 heures.

L'enfant, nu sur la table d'examen, sur le dos, est manifestement hypotonique, peu réactif, pâle et geignard.

La température est à 37,2° C. La fréquence cardiaque est de 180/min.

Les examens cardiaque, pulmonaire, abdominal, ne montrent rien de particulier. L'examen neurologique confirme l'hypotonie axiale et celle des membres inférieurs. A la stimulation, ce bébé semble moins utiliser son membre supérieur gauche.

Son suivi oculaire est imparfait mais les pupilles sont symétriques et réactives. La fontanelle est bombante.

QUESTION n° 1

Quelle est votre hypothèse diagnostique principale ? A partir des données de l'anamnèse et de l'examen clinique, quels sont les 4 arguments principaux en faveur de ce diagnostic ?

QUESTION n° 2

L'examen cutané montre une tache café au lait, unique, de 0,5 cm de long sur la paroi abdominale, trois hématomes au niveau des deux bras et dans le dos. Il existe également des plages d'alopécie du cuir chevelu.

La mère précise « qu'il est comme ça depuis qu'il a fait une chute du canapé deux jours plus tôt. »

Il est né prématurément, à 32 semaines ; il est le premier enfant d'un couple séparé depuis sa naissance.

Vous constatez dans le carnet de santé la pauvreté des renseignements. Il n'a pas été suivi régulièrement ; il n'a eu aucun vaccin.

Les résultats de l'hémogramme sont les suivants :

GB 9,5 G/L

GR 2,5 T/L

Hémoglobine 6,6 g/dL

Hématocrite 20,5%

VGM 82 fL

TCMH 26 pg/cellule

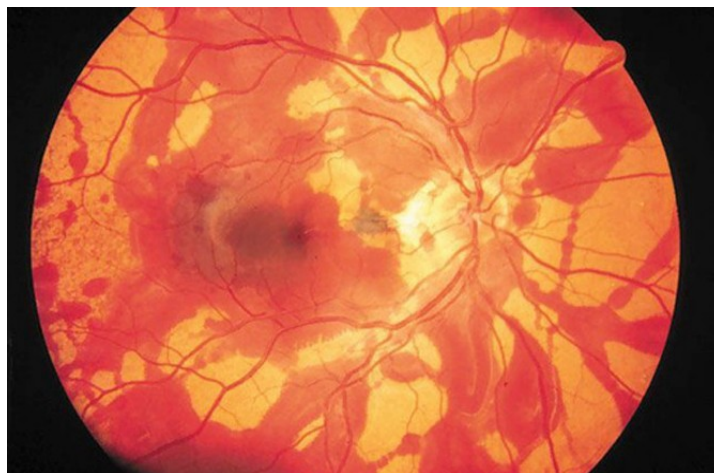
CCMH 33 g/dL

Plaquettes 179 G/L

Interprétez ces résultats.

QUESTION n° 3

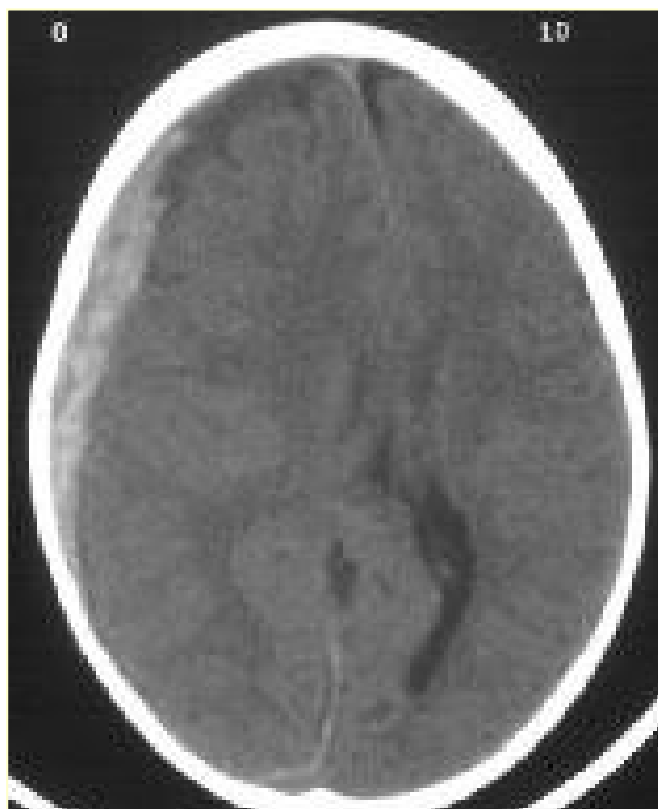
L'aspect du fond d'œil est le suivant :



Comment l'interprétez-vous ?

QUESTION n° 4

L'examen radiologique suivant a été réalisé :



Droit

Gauche

De quel examen s'agit-il ?

Quelle est votre interprétation ?

QUESTION n° 5

Quel est le diagnostic étiologique le plus probable pour l'ensemble du tableau clinique ?
Citez les quatre éléments cliniques (en dehors des données du fond d'œil) en faveur de cette hypothèse.
Citez les trois facteurs prédisposant à cette situation.

QUESTION n° 6

En dehors d'une éventuelle IRM cérébrale, quels sont les quatre examens complémentaires que vous demandez pour compléter vos explorations diagnostiques ?

QUESTION n° 7

L'enfant est hospitalisé. Quelle démarche importante devez-vous faire ?

QUESTION n° 8

Cet enfant n'ayant eu aucun vaccin, quel programme vaccinal proposez-vous compte tenu de son âge jusqu'à la fin de sa 1ère année de vie ?
