

DOSSIER N°4**EPREUVE DE DOSSIER****Partie numéro 2****ENONCE**

Une enfant de 22 mois est amenée aux urgences pour toux et fièvre évoluant depuis 48 heures. Deux vomissements sont survenus dans les dernières 24 heures. Elle a été mise sous amoxicilline + acide clavulanique pour une suspicion d'otite et a déjà reçu deux prises médicamenteuses lorsqu'elle arrive aux urgences. Le carnet de santé montre un suivi médical régulier ; il n'y a pas d'antécédent notable en dehors d'une bronchiolite à l'âge de 7 mois. Les vaccinations sont à jour, incluant l'hépatite B et le vaccin conjugué heptavalent anti-pneumococcique. Elle est gardée par une nourrice.

L'examen montre : un poids de 15,2 kg ; une température de 37°C ; une fréquence cardiaque de 149/min ; une tension artérielle de 113/56 mmHg ; une fréquence respiratoire de 65/min ; une SaO₂ à 95 % en air ambiant. L'auscultation cardiaque est normale ; l'auscultation pulmonaire montre une diminution du murmure vésiculaire de l'hémithorax droit, sans crépitant ni sibilant. Il existe un tirage intercostal et un balancement thoraco-abdominal. Le reste de l'examen clinique est sans particularité.

Les résultats des examens biologiques sont les suivants :

- Hémogramme :

Leucocytes :

10,2 G/L, dont

31 % de neutrophiles,

42 % de lymphocytes,

14 % de monocytes et

13 % d'éosinophiles ;

Globules rouges : 5,23 T/L ;

Hémoglobine : 12,6 g/dL ;

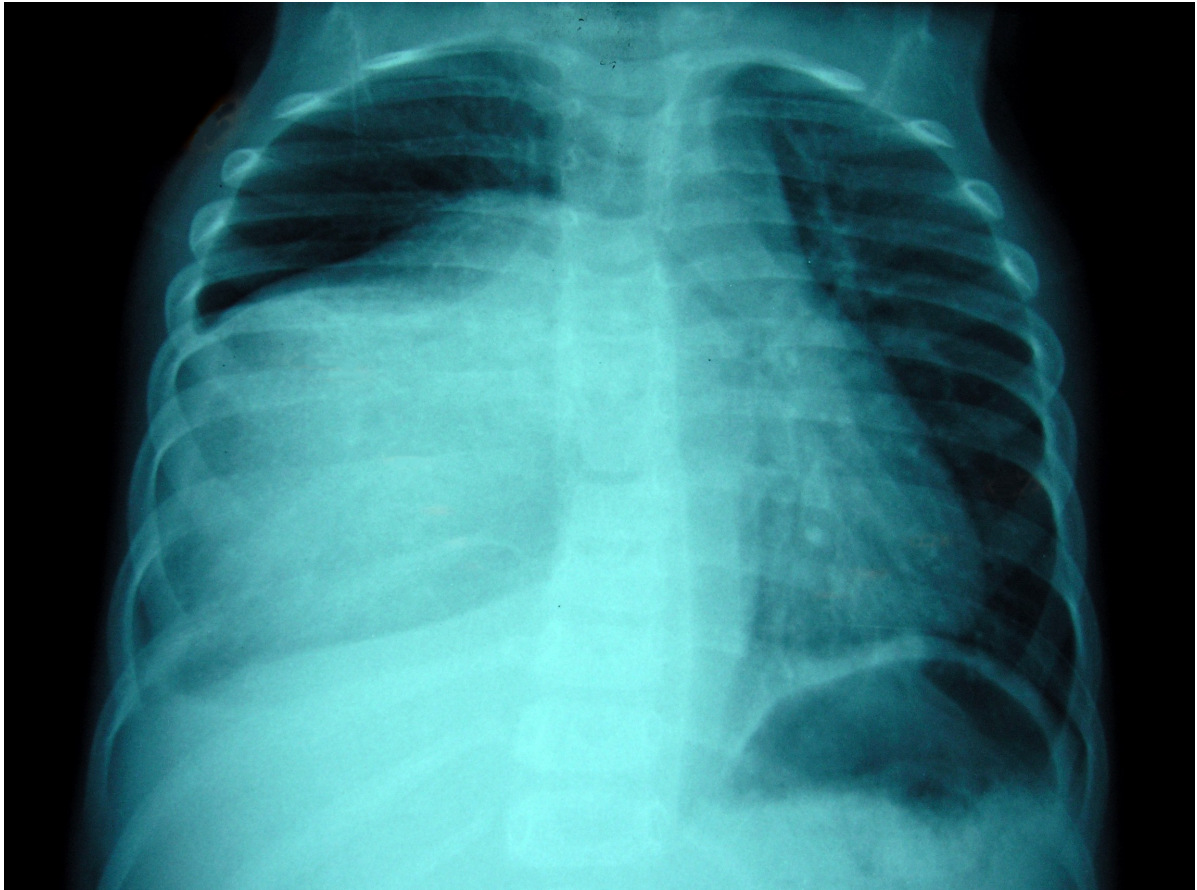
Plaquettes : 298 G/L ;

- CRP : 30 mg/L ;

- L'ionogramme sanguin est sans particularité et la fonction rénale normale.

QUESTION n° 1

Une radiographie de thorax est réalisée. Décrivez les anomalies visibles sur ce cliché.



QUESTION n° 2

Le diagnostic de pneumopathie infectieuse est évoqué.

Que pensez-vous de cette hypothèse ? Donnez les arguments pour et les arguments contre.

QUESTION n° 3

Si le diagnostic de pneumopathie infectieuse est retenu, quelle prise en charge proposez-vous ? Argumentez.

QUESTION n° 4

Le diagnostic de pneumopathie infectieuse est-il compatible avec la prévention vaccinale dont a bénéficié cet enfant ? Argumentez.

QUESTION n° 5

Un scanner thoracique va finalement être réalisé le lendemain. Il montre une masse dense, occupant les 2/3 postéro-inférieurs de l'hémithorax droit, avec calcifications, et s'étendant dans les trous de conjugaison T8-T9 et T9-T10 droits avec envahissement du canal rachidien et refoulement du cordon médullaire.

Quel diagnostic devez-vous évoquer ?

Quel marqueur biologique vous permettrait de conforter votre diagnostic ?

QUESTION n° 6

Devant ce tableau, quelle complication à court terme redoutez-vous ?

QUESTION n° 7

Comment informez-vous les parents du diagnostic probable ?